

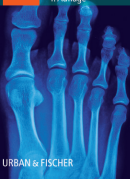


Rudolf Birkner

# Das typische Röntgenbild des Skeletts

Standardbefunde und Varietäten  
vom Erwachsenen und Kind

4. Auflage



URBAN & FISCHER

